

Maksiller Odontojenik Miksoma Olgusu*

A Case Report of Maxillary Odontogenic Myxoma

Bayram Veyseller¹, Fadlullah Aksoy¹, Fatma Gülüm İvgin Bayraktar¹,
Yavuz Selim Yıldırım¹, Nilgün Demirbağ²

¹Haseki Eğitim ve Araştırma Hastanesi 1. Kulak Burun Boğaz ve Baş Boyun Cerrahisi Kliniği

²Haseki Eğitim ve Araştırma Hastanesi Patoloji Kliniği

ÖZET

Odontojenik miksoma maksillofasyal bölgenin benign bir lezyonudur; cinsiyet, ırk ve yerleşim bölgesine göre klinik ve radyolojik bulgular çok değişkenlik göstermektedir. Lezyon çoğunlukla ağrısız şişlik olarak büyümektedir. Bu yazıda amacımız sağ maksiller sinüsü ve maksillayı tutan odontojenik miksoma olgusunu tartışmaktır. 29 yaşında erkek hasta sağ yanakta gittikçe artan, ağrılı şişlik nedeni ile kliniğimize başvurdu. Sağ boyun palpasyonu esnasında sağ servikal bölgede esnek ve hareketli lenf nodülü saptandı. Kontralateral boyun palpasyonu normal idi. Parsiyel maksillektomi ile kitle *en blok* olarak çıkarıldı. Sağ fonksiyonel boyun disseksiyonu sonucu, primer papiller tiroid karsinomu metastazı olarak rapor edildi. On iki aylık takip süresince klinik ve radyolojik rekürrens gözlenmedi.

ANAHTAR KELİMELER: *Odontojenik miksoma, Papiller tiroid kanseri, Miksoma*

SUMMARY

Odontogenic myxomas of the maxillofacial region are benign lesions, without preference for gender, race or location, with extremely varied clinical and radiographic characteristics. The lesion often grows without symptoms and presents as a painless swelling. The aim of this paper is to report a case of odontogenic myxoma involving the right maxilla and maxillary sinus. A 29-year-old male presented with a slowly progressive and painful swelling in the right cheek. On palpation of right neck, mobile and flexible lymph nodes was detected over the cervical lymph area, with normal contralateral region. *En bloc* resection of the mass was performed through a partial maxillectomy and right functional neck dissection. Right cervical lymph nodes were reported as primary papillary thyroid cancer metastases. No clinical or radiological recurrences were noted during the follow-up period of 12 months.

KEY WORDS: *Odontogenic myxomas, Papillary thyroid cancer, Myxoma*

Giriş

Miksoma etyolojisi bilinmeyen, nadir görülen, benign mezenkimal bir tümördür. Çoğunlukla osteojenik ya da odontojenik bir orijine sahip olmakla birlikte, kalp, deri, baş ve boyunun deri altı dokusundan da kaynaklanabilir.¹ Kemikte olduğunda sıklıkla maksilla ve mandibulanın ortasında yerleşim gösterir. Nadiren maksiller sinüste de olabilir. Odontojenik miksomalar sıklıkla yavaş büyü-

yen bir tümördür ve büyüdükçe çene ve yüz bölgesinde asimetri oluşturlar. Tüm odontojenik tümörler arasında %1-17,7 arasında görülür.² Ülkemizde retrospektif olarak yapılan bir çalışmada odontojenik miksoma, odontojenik tümörlerin %16'sını oluşturmakta ve erkeklerde kadınlarda benzer oranda görülmektedir. En sık 10-30 yaşlar arasında izlenmektedir. Pediatrik grupta oldukça nadir rastlanmıştır.³

OLGU

Yirmi dokuz yaşında erkek hasta, dört aydır var olan diş ağrısı, burun tıkanıklığı nedeni ile başvurdu. Sol molar dişler hizasında oral kaviteye doğru büyümüş tümöral kitle mevcuttu; sağ boyunda palpabl bir adet derin lenf nodülü mevcuttu. Bilgisayarlı tomografik incelemede

Yazışma Adresi:

Dr. Yavuz Selim Yıldırım
Haseki Eğitim ve Araştırma Hastanesi Kulak Burun Boğaz Kliniği
34096 Fatih/İstanbul
Tel: (0212) 529 44 00/1320
E-posta: dryavuzselim@yahoo.com

*30. Türk Ulusal Kulak Burun Boğaz ve Baş Boyun Cerrahisi Kongresi, 4. Türk Amerikan Kulak Burun Boğaz Baş Boyun Cerrahisi Ortak Toplantısı ve 3. Ulusal Kulak Burun Boğaz Hemşireliği Kongresi. WOW Kremlin Palace & WOW Topkapı Palace. 8-12 Ekim 2008 / Antalya. Poster Olarak Sunulmuştur.

sol maksiller sinüsü ekspansiyon eden, maksiller sinüs posterior, inferior, lateral duvarlarında destrüksiyon oluşturan, maksiller alveolar arkı erode eden yumuşak doku lezyonu izlendi (Şekil 1) MR incelemede 3x4x5 cm boyutunda T1 hipointens, T2 hiperintens, heterojen kontrast tutan maksiller sinüs kaynaklı inferior, superior duvarı destrükte ederek infratemporal fossaya uzanım gösteren kitle izlendi (Şekil 2). Hastanın boyunda palpe edilen lenf nodülü nedeniyle metastaz ön planda düşünülerek hastaya parsiyel maksillektomi ve sağ fonksiyonel boyun disseksiyonu yapıldı. Boyun disseksiyonu patolojik incelemesinde tiroid papiller kanser

metastazı olarak rapor edildi. Bizim olgumuz koincidental olarak tiroid kanseri ile birlikte olması nedeniyle diğer olgulardan farklıydı.

TARTIŞMA

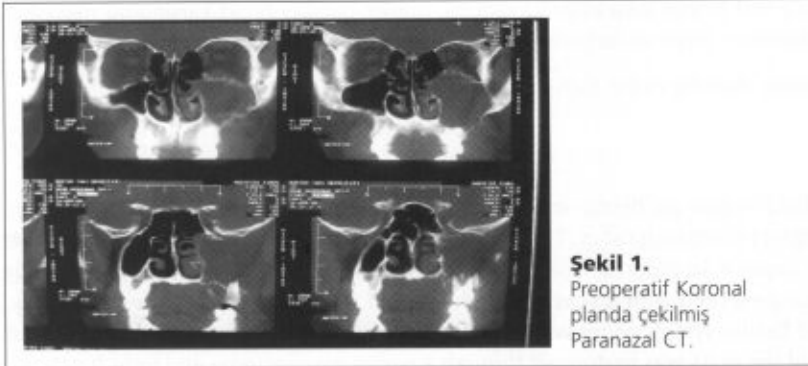
Maksiller miksoma ilk olarak 1871 yılında Virchow tarafından tanımlanmıştır. Maksiller sinüs, kist veya tümörlerin büyümesine çok az direnç gösteren bir yapıya sahiptir. Genellikle yavaş büyüyen palatal veya fasiyal şişlik olarak kendini gösterir. Hastalarda maloklüzyon, gevşek dişler veya 5. kranial sinir parestезisi olabilir. Maksiller miksomalar benign tümör olmalarına, uzak

metastaz yapmalarına rağmen oldukça yüksek lokal agresif davranış gösterirler. Hızlı büyüyen fibromlar gibi büyüyebilirler. Literatürde maksiller miksomadan kaynaklanan metastatik yayılım veya ölüm bildirilmemiştir, ancak geniş eksizeyona rağmen tekrarlayan ve kranial kaviteye infiltre olan, mikroskopik olarak artmış mitotik aktivite ve nükleer pleomorfizm gösteren malign maksiller miksoma olgusu bildirilmiştir.⁴

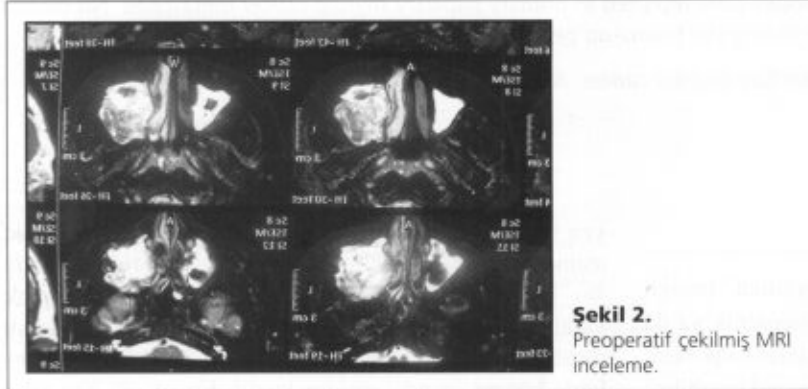
Yumuşak doku miksomaları radyolojik olarak T1 görüntülerde düşük sinyal intensitesi, T2 görüntülerde yüksek sinyal intensitesi gösterirler. BT'de multiloküle ya da uniloküle yumuşak doku kitlesi şeklinde izlenir. BT incelemesinin potansiyel bir dezavantajı, oldukça iyi sınırlı izlenebilen lezyonun kolaylıkla çıkarılabileceği izlenimini verebilmesidir.⁵

Ayırıcı tanıda kist, fibroma, ameloblastoma, dev hücreli granülom, dentijenöz kist, anevrizmal kemik kisti, fibröz displazi ve osteosarkom, kondrosarkom ve fibrosarkom gibi malign lezyonlar yer alır.⁶ Histolojik preparatta, miksoma için tipik olarak stellat hücrelerin ve düzensiz dağılmış retiküler liflerin hyalüronik asit içeren mukoid bir matriks içinde yerleşmiş olduğu görüldü. Miksoid stroma içerisinde gevşek dağılım gösteren, iğsi hücrelerden oluşan proliferasyon izlendi (Şekil 3). Bu hastalık genellikle ağrısız kitle ile semptom verdiği halde, ağrı olması enfeksiyon ve sinirlere baskı ile açıklanabilmektedir.⁷


Lezyon hiposelüler görünümde olup hücrelerde atipi, vaskülarite ve mitotik aktivite artışı izlenmedi. Nekroz odağı görülmedi. İmmünohistokimyasal incelemede tümör hücreleri vimentin ve S-100 antikoruna pozitif, desmin ve sitokeratin antikoruna negatif boyanma gösterdi (Şekil 4). Histopatolojik ve immünohistokimyasal inceleme sonuçları ile değerlendirildiğinde odontojenik miksoma tanısı konuldu. Maksiller miksoma tedavisinde doğru seçim yapmak önemlidir. Tümör kemoterapiye cevap vermemektedir, radyo-



Şekil 1.
Preoperatif Koronal planda çekilmiş Paranasal CT.



Şekil 2.
Preoperatif çekilmiş MRI inceleme.



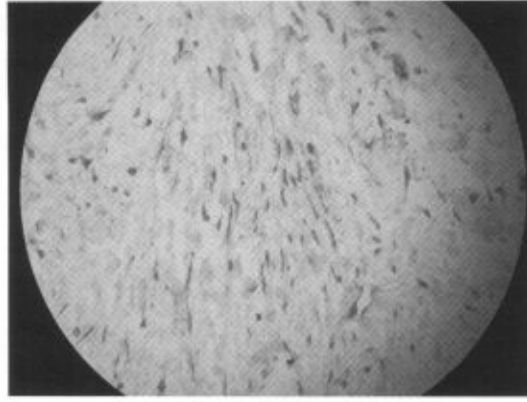
Şekil 3.
Patolojik lezyonun H&E ile Boyama sonrası 400 büyütmede görünümü.

terapiye ise zayıf cevap vermektedir. Genellikle cerrahi tedavi tercih edilmektedir.

Maksiller miksoma kapsülsüz ve infiltratif olduğundan tam olarak çıkarılmak için sıklıkla geniş cerrahi gerekmektedir. Yetersiz cerrahi sonrası ise nüksler sık görülmektedir. Lezyonun tam çıkarılıp olası nükslerin önlenmesi için cerrahi öncesi sınırlarının ayrıntılı olarak bilinmesi gereklidir.⁸

KAYNAKLAR

1. Belet Ü, Sakan BB, Akan H, Yakubov K. Maksiller miksoma. *Tınsal ve Girişimsel Radyoloji* 2003; 9: 54-6.
2. Mata MG, Taylor MA, Bregni CR et al. Odontogenic myxoma: Clinicopathological, immunohistochemical and ultrastructural findings of a multicentric series. *Oral Oncology* 2008; 44: 601-7.
3. Olgac V, Koseoglu BG, Aksakallı N. Odontogenic tumours in Istanbul: 527 cases. *British Journal of Oral and Maxillofacial Surgery* 2006; 44: 386-8.
4. Sivakumar G, Kavitha B, Saraswathi TR, Sivapathasundharam B. Odontogenic myxoma of maxilla. *Indian J Dent Res* 2008; 19: 62-7.
5. Asaumi J, Konouchi H, Hisatomi M, Kishi K. Odontogenic myxoma of maxillary sinus: CT and MR-pathologic correlation. *European Journal of Radiology* 2001; 37: 1-4.
6. Simsek B, Ataç MS, Uğar DA. Odontojenik miksoma olgu sunumu. *Gazi Ün Diş Hek Dergisi* 2003; 20: 49-52.
7. Olgaç V, Köseoğlu BG, Kasapoğlu C. Adenomatoid odontogenic tumor: a report of an unusual maxillary lesion. *Quintessence Int* 2003; 9: 686-8.
8. Dolanmaz D, Tuncer N. Odontogenic Cyst Involving maxillary sinus: Report Of Five Cases. *T Klin Diş Hek Bil* 1998; 4: 130-4.



Şekil 4.

İmmünohistokimyasal inceleme, tümör hücreleri Vimentin ve S-100 Antikoru ile Pozitif olarak boyanması sonucu yıldız ve iğsi hücrelerin bağ dokuda görünümü.